

PRISE EN CHARGE D'UN FROTTIS CERVICO-UTÉRIN PATHOLOGIQUE

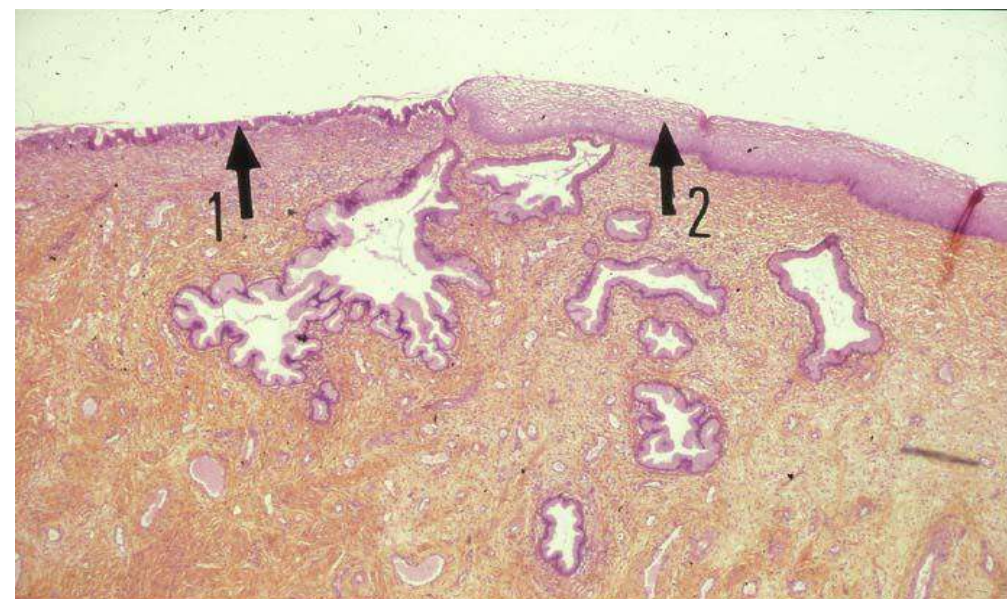
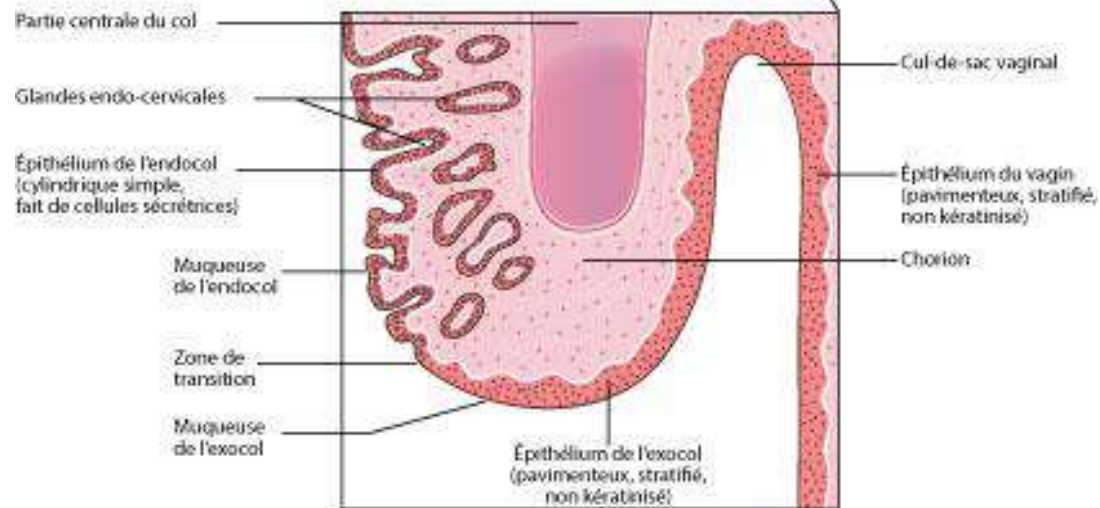
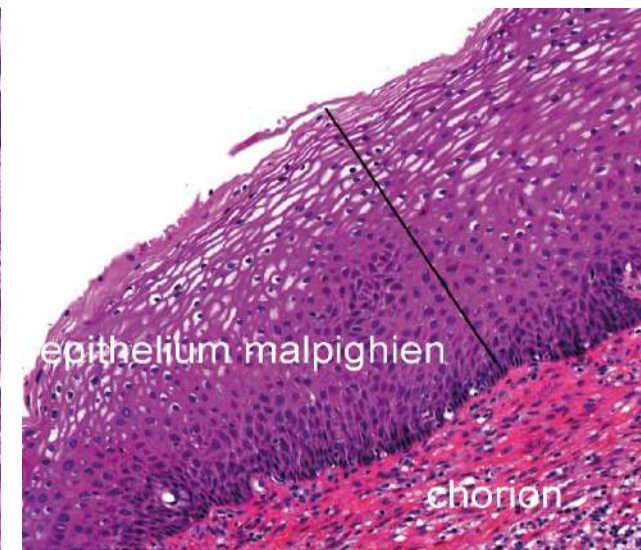
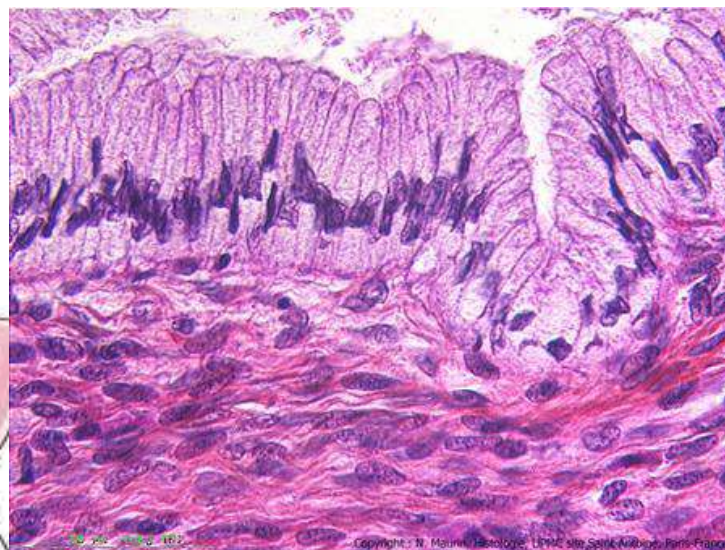
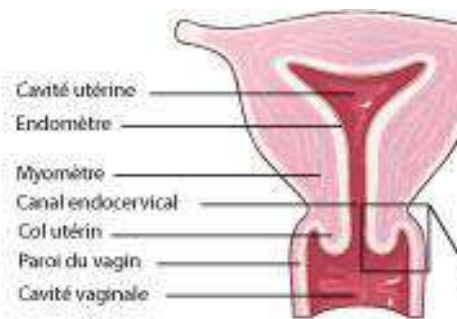
Nouvelles recommandations de l'INCa 2017

DR WASSILA EL ALAMI

DR GENEVIEVE AILLET

IHP 2017

Rappel Anatomie et histologie



TERMINOLOGIE :

- **Zone de jonction** = zone frontière endocol (glandulaire)/exocol (malpighien) = zone de FRAGILITÉ subissant des modifications mécaniques (grossesse, rapports sexuels) et hormonales.
- **MÉTAPLASIE** = mode de réparation qui se traduit par le remplacement de l'épithélium glandulaire par un nouvel épithélium de type malpighien (à partir de cellules de réserve indifférenciées).
- **DYSTROPHIE** = signes d'irritation chronique (leucoplasie, kératinisation, hypersecrétion)
- **DYSPLASIE** = perturbation, à des degrés variables, de la morphologie cellulaire et de l'architecture d'un épithélium = **LÉSION PRÉ CANCÉREUSE**.
- **ASC-US** = présence de cellules **malpighiennes** avec anomalies de signification indéterminée
- **AGC** = présence de cellules **glandulaires** avec anomalies de signification indéterminée
- **ASC-H**=présence de cellules **malpighiennes** avec anomalies de signification indéterminée n'excluant pas une dysplasie de haut grade.

TERMINOLOGIE :

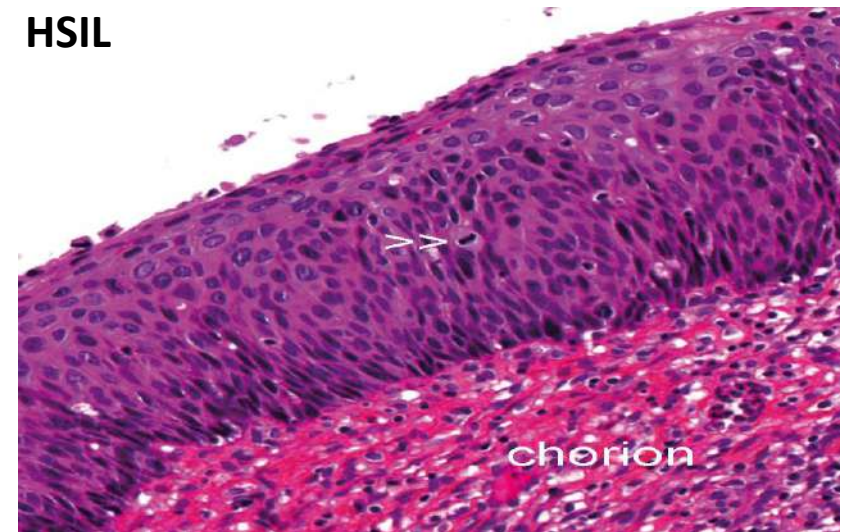
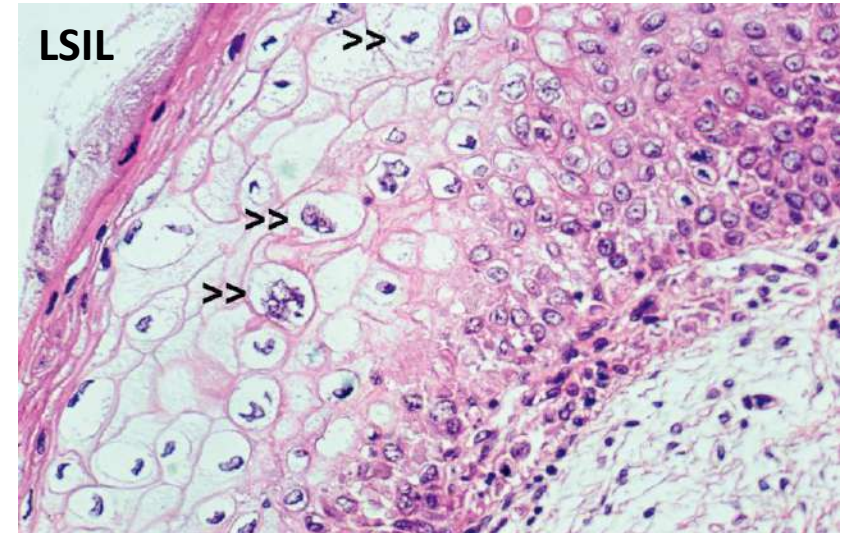
- Dysplasie Cervicale selon classification OMS 2013 :
 - Lésion malpighienne intra épithéliale de bas grade (LSIL) =
 - Correspondant à l'examen histologique à une dysplasie de bas grade, condylome, CIN 1
 - Définie par la manifestation clinique et morphologique d'une infection à HPV.
 - Présence de koïlocytes à la surface du revêtement et/ou d'atypies cyto-nucléaires limitées au tiers inférieur du revêtement malpighien.
 - Lésion malpighienne intra épithéliale de haut grade (HSIL) =
 - Correspondant à l'examen histologique à une Dysplasie modérée (CIN2) et/ou dysplasie de haut grade (CIN3).
 - Définie par des lésions avec un potentiel et un risque évolutifs vers un cancer invasif (si lésion non traitée)
 - Présence d'atypies cyto-nucléaires étendues à la moitié (CIN2) ou à toute la hauteur du revêtement malpighien (CIN3)

VIRUS HPV

- Plus de 150 génotypes connus de virus HPV (human papillomavirus)
- Lésions cytologiques et histologiques génitales sont dues à certains sérotypes de virus
- L'évolution et l'histoire de la maladie est variable en fonction des types de virus HPV:
 - HPV à haut risque oncogène : HPV 16, 18, 31, 33 et 10 autres (+/- HPV 68 évidence limitée)
= risque d'évolution vers les lésions pré cancéreuses et cancéreuses (détectés par test HPV)
 - vs HPV à bas risque oncogène : (6, 11 et autres) = très faible risque d'évolution vers des lésions de pronostics sévères (non détectés par test HPV)

HPV et lésions malpighiennes

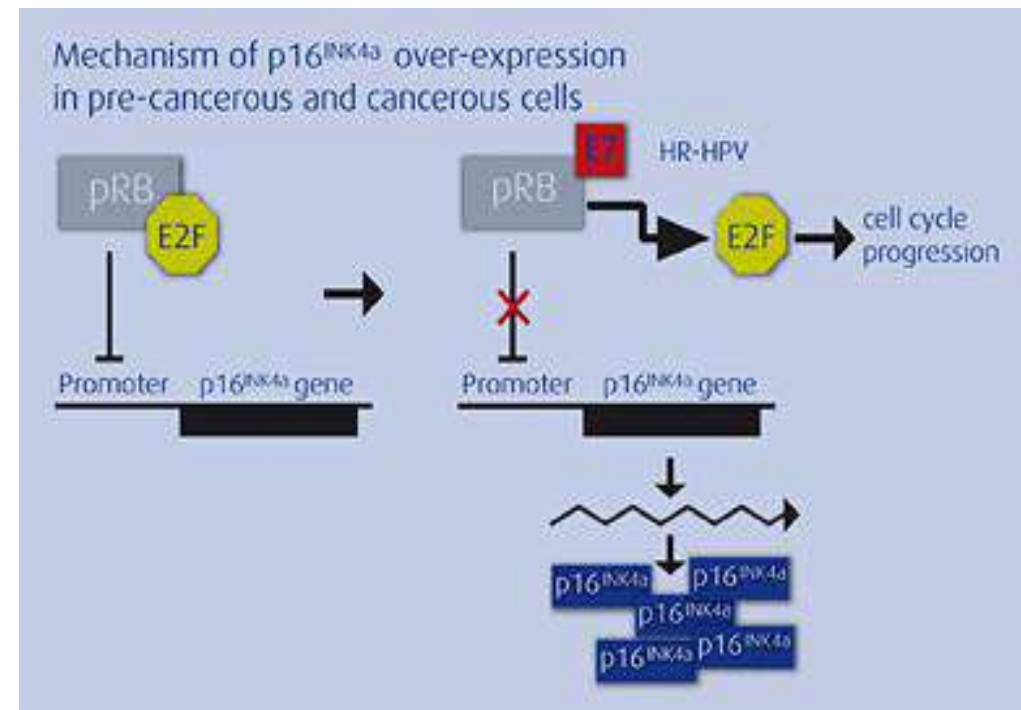
- 2 modes d'interaction :
 - Lésions « transitoires » avec production de virions par le revêtement malpighien
 - Effet cytopathogène du virus sur les cellules (koilocytes).
 - Correspond histologiquement aux lésions dysplasiques de bas grade : néoplasie de grade 1, dysplasie légère et condylome
 - Lésions persistantes avec intégration du génome viral dans le génome hôte
 - Phase pré cancéreuse (dans moins de 5% des cas) qui apparaît 10 à 20 ans après l'infection
 - Certaines lésions dysplasiques de bas grade
 - Lésions de haut grade : néoplasie intraépithéliale de grade 2/3, dysplasie modérée et sévère, CIS



HPV : BIOLOGIE MOLÉCULAIRE

• Intégration du génome viral au génome hôte
= activation de pro-oncogènes viraux E6 et E7

- E6 bloque p53 gène suppresseur de tumeurs
- E7 empêche la fixation des protéines Retinoblastome et E2F >> libération E2F qui est facteur de transcription de l'ADN >> déclenche le cycle cellulaire et la surexpression anormale de certaines protéines p16



Outils diagnostiques

- Frottis cervico-utérin :
 - Met en évidence une **infection productive** avec effet cytopathogène qui signe la présence du virus HPV (sans le typer, ne permet pas de connaître son caractère oncogène ou non)
 - Met en évidence une **infection persistante** avec lésions de haut grade qui signent la présence du virus HPV à haut risque oncogène
 - Zone grise (ASCUS, ASCH et AGC)

Outils diagnostiques

- P16 INK4a (immunohistochimie –CINtec; clone E6H4):
 - **reflet d'une voie d'oncogénèse et non de la présence du virus HPV16**
 - surexpression dans >90% des lésions dysplasiques de haut grade (CIN2/3)
 - permet une meilleure classification des lésions CIN 2
- Ki67 (immunohistochimie):
 - Index de prolifération
 - Couplé à la p16 pour le diagnostic des lésions difficiles (atrophie, inflammation...)
- Nouveau test sur frottis CINtec plus:
 - 2 anticorps couplés (p16 et ki67) en un temps technique
 - Signe la présence d'une infection persistante avec intégration du génome viral
 - Signe en même temps l'intégration du génome viral et l'entrée des cellules dans le cycle cellulaire et donc un potentiel évolutif plus élevé vers des lésions plus avancées (dysplasie de haut grade et cancer)

Outils diagnostiques

- Test HPV :
 - Détection de l'ADN des HPV à haut risque oncogène à partir d'un milieu monocouche
 - Ne détecte pas les HPV à bas risque oncogène qui se traduit aussi par des lésions sur les frottis mais sans risque oncogène.
 - Pas de corrélation morphologique (ne permet pas de savoir si l'infection est active ou non)
 - Peu de valeur chez femme jeune car la présence du virus HPV est quasi ubiquitaire au début de l'activité sexuelle

Outils diagnostiques

- 3 outils (FCU, test HPV et test IHC CINtec plus) pour déterminer l'état des lieux des lésions cervicales
- Ne recherchent pas les mêmes choses et ne répondent pas aux mêmes questions
- Tests complémentaires, qui ne se remplacent pas entre eux et qui ne s'opposent pas
- Tests à utiliser en fonction des contextes (âge, types de lésions, stade et évolution des lésions)

ANCIENNES RECOMMANDATIONS DU FCU PATHOLOGIQUES

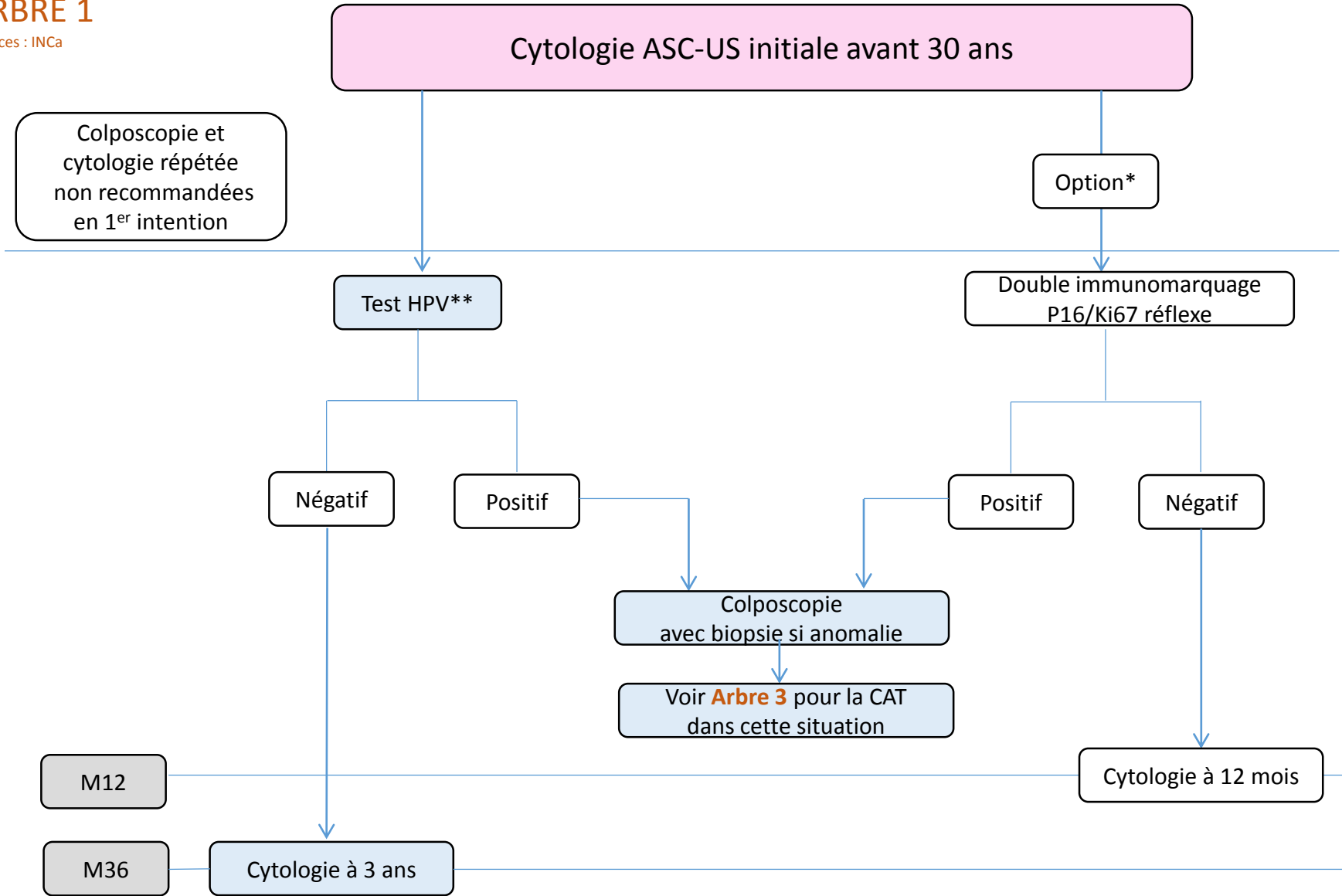
- ASCUS >>>> test HPV ou nouveau frottis de contrôle à 6 mois ou colposcopie d'emblée
- LSIL (lésions malpighiennes intra-épithéliale de bas grade)>>>> frottis de contrôle à 6 mois ou colposcopie (+/- biopsies)
- AGC (atypies des cellules glandulaires) >>>> colposcopie et biopsies
- ASCH et HSIL >>>> colposcopie et biopsies

NOUVELLES RECOMMANDATIONS INCa 2017

PRISE EN COMPTE DE L'ÂGE ET D'UNE EVENTUELLE GROSSESSE

ARBRE 1

Sources : INCa

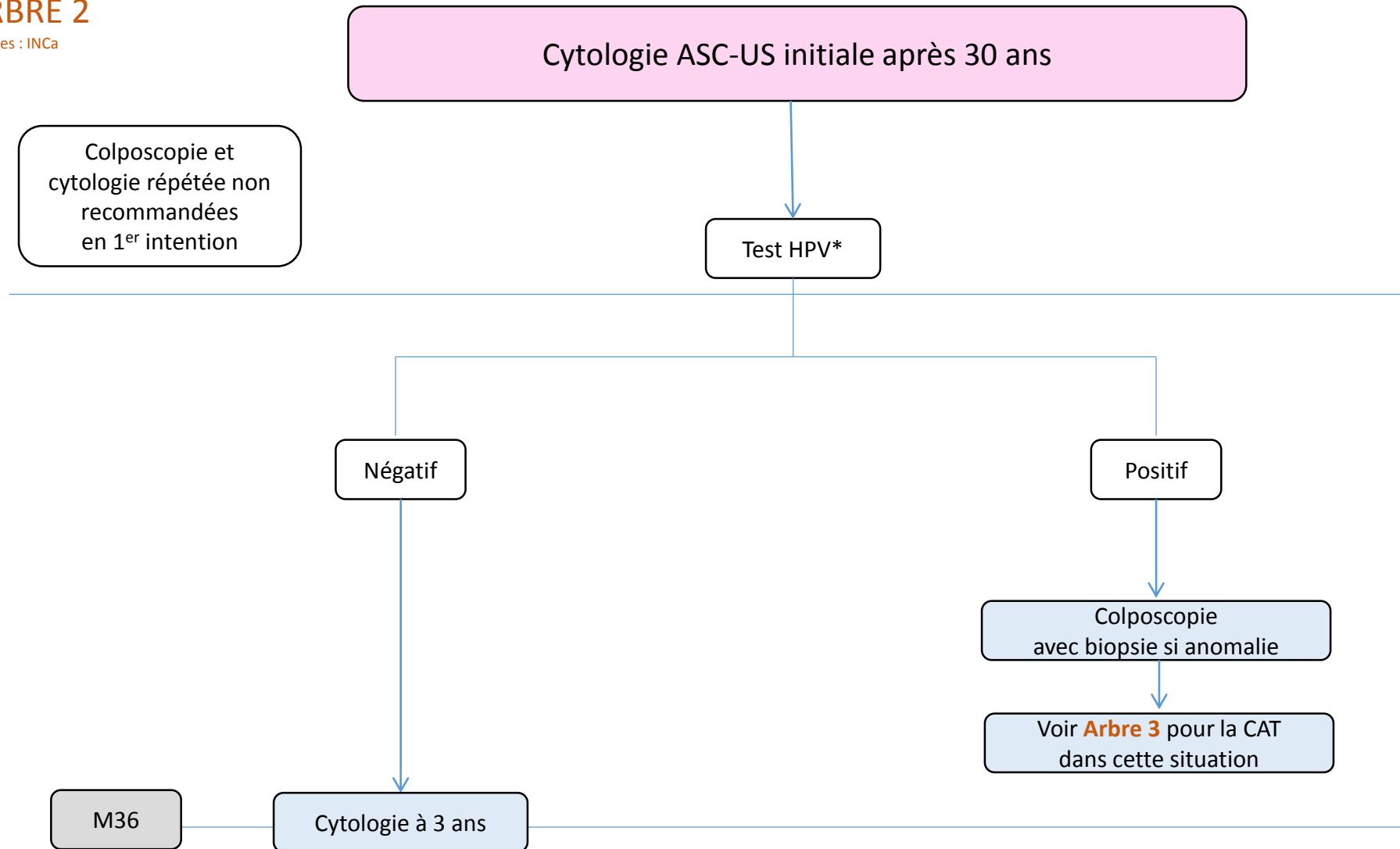


* possible uniquement si frottis initial en milieu liquide

** par test réflexe si frottis initial en milieu liquide, après second prélèvement en milieu dédié si frottis initial sur lame

ARBRE 2

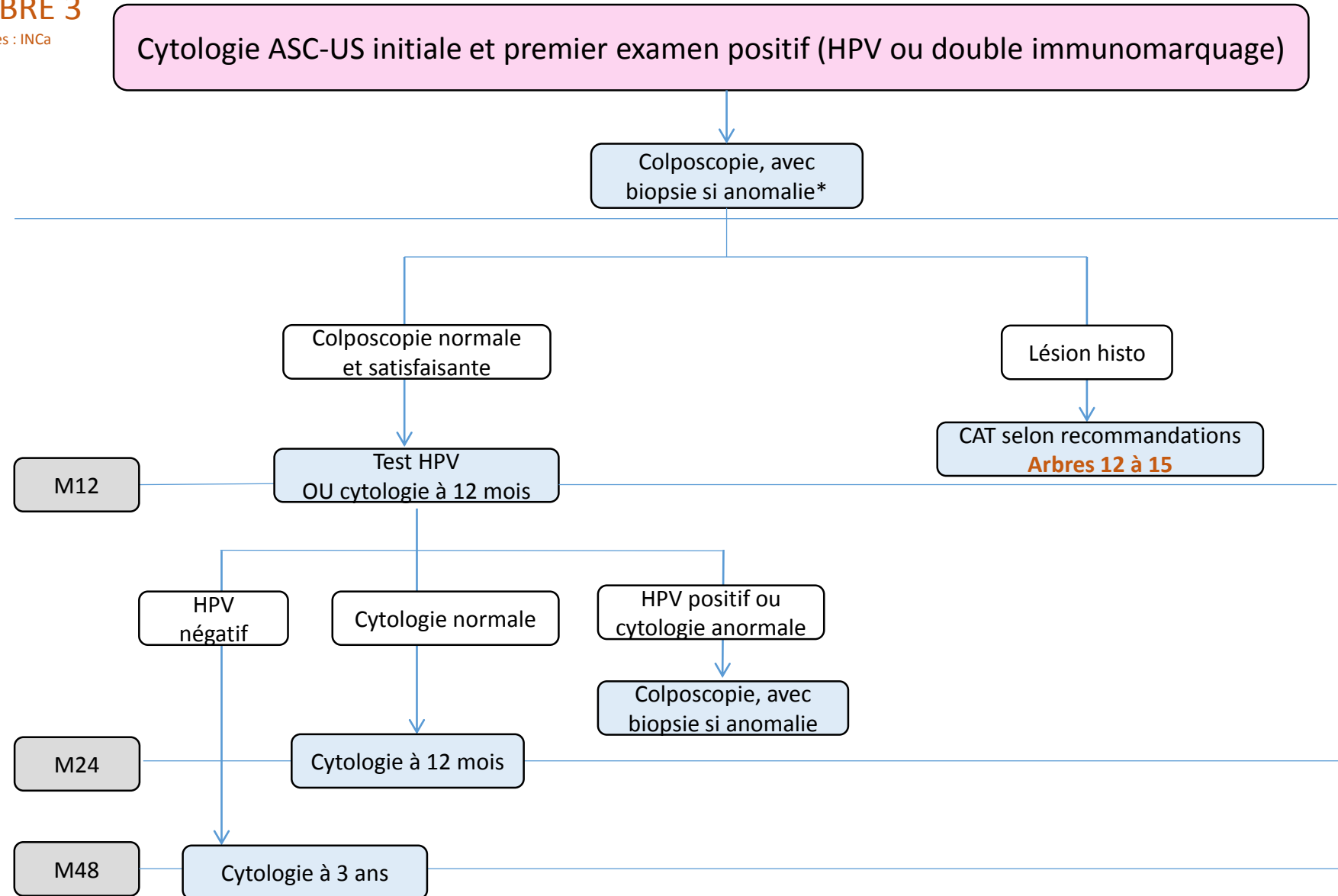
Sources : INCa



* par test réflexe si frottis initial en milieu liquide, après second prélèvement en milieu dédié si frottis initial sur lame

ARBRE 3

Sources : INCa

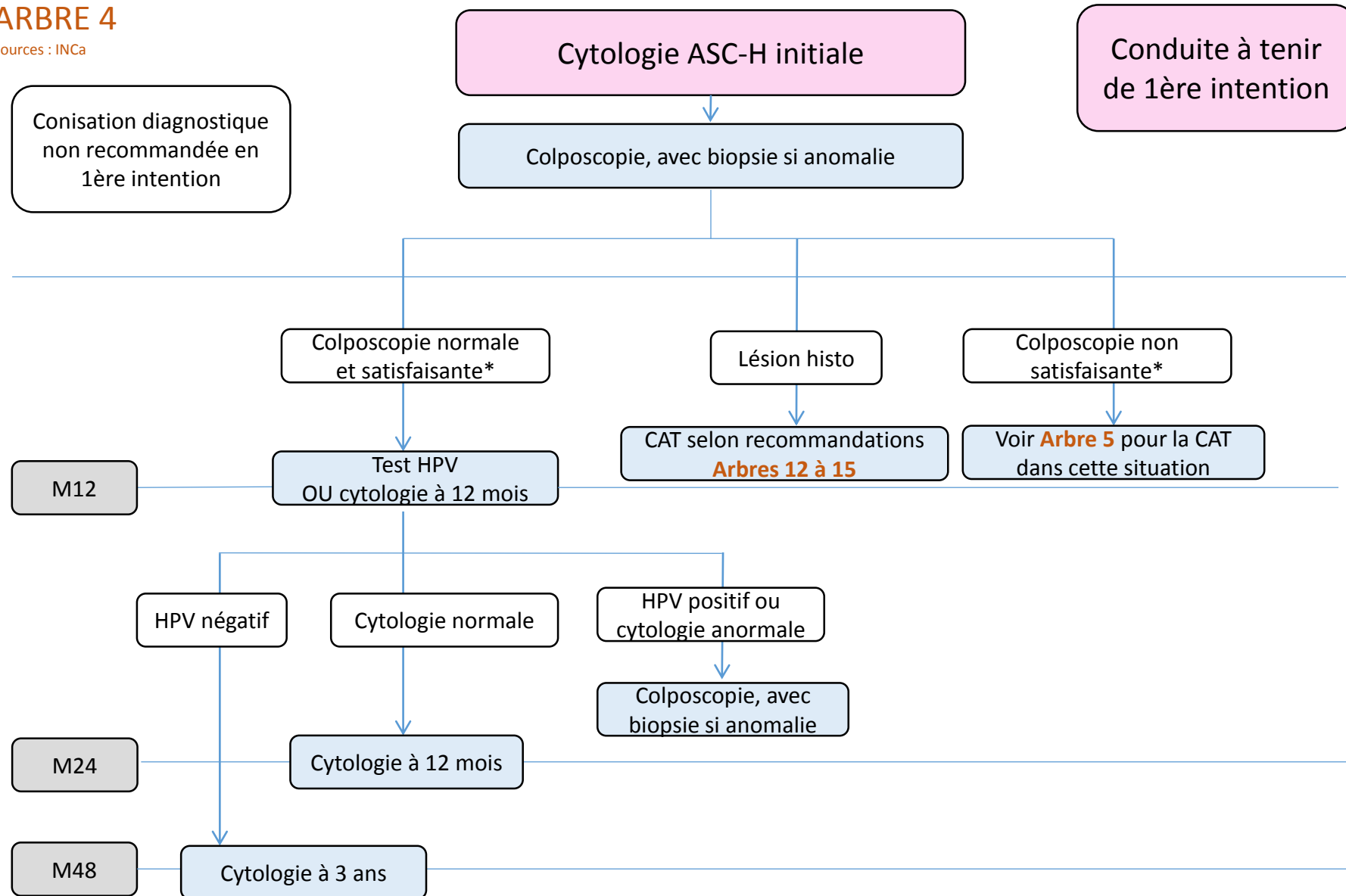


Lésion histo = lésion histologique d'après biopsie

* Si la colposcopie est non satisfaisante (ZT3), un contrôle colposcopique après préparation et/ou un curetage de l'endocol doivent être proposés (en dehors de la grossesse). Une conisation diagnostique de première intention n'est pas recommandée.

ARBRE 4

Sources : INCa

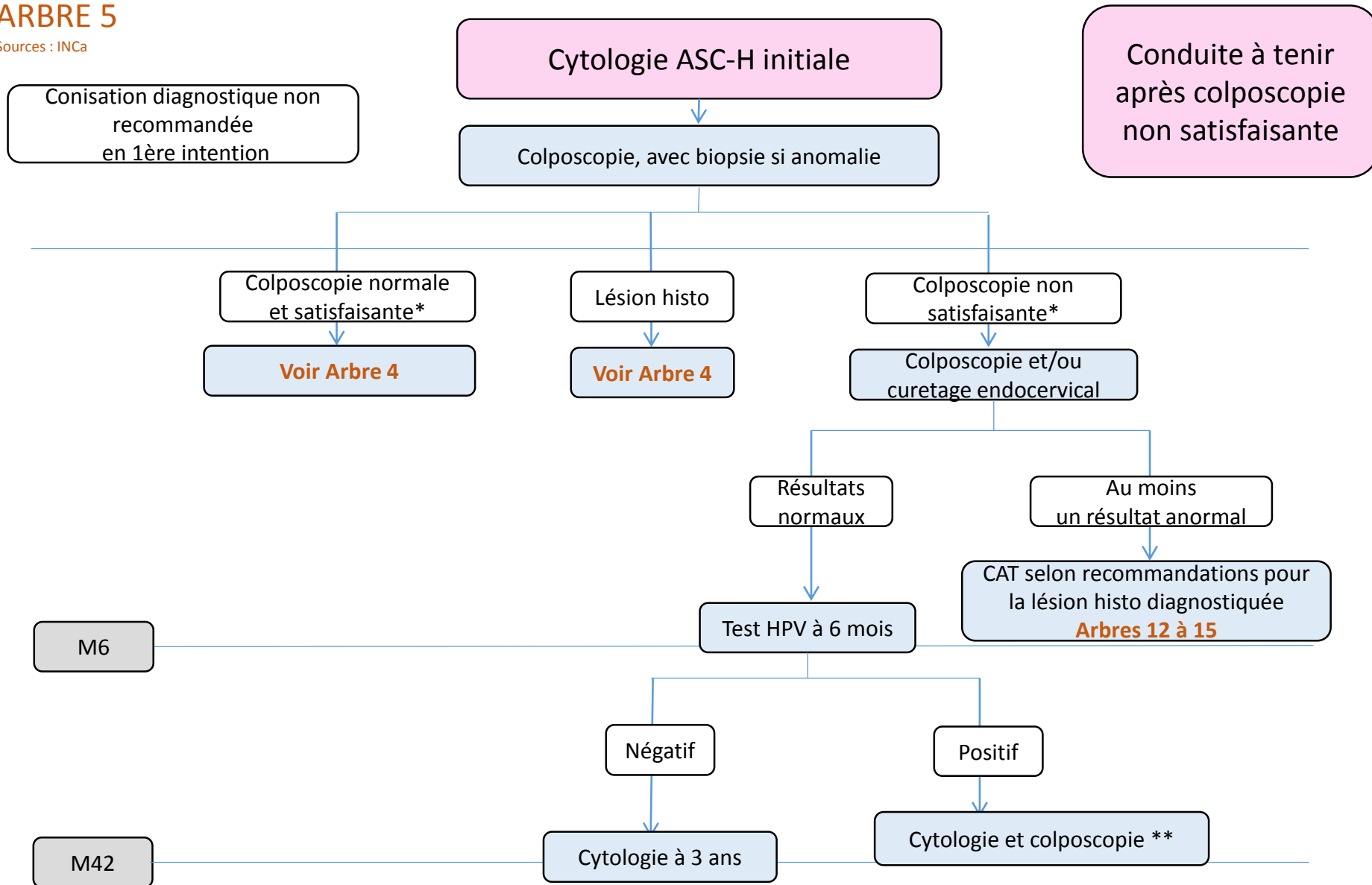


Lésion histo = lésion histologique d'après biopsie

* Il est rappelé qu'en cas de colposcopie satisfaisante (ZT1 ou ZT2) et normale ou non satisfaisante (ZT3), l'exploration du vagin doit être systématiquement réalisée.

ARBRE 5

Sources : INCa



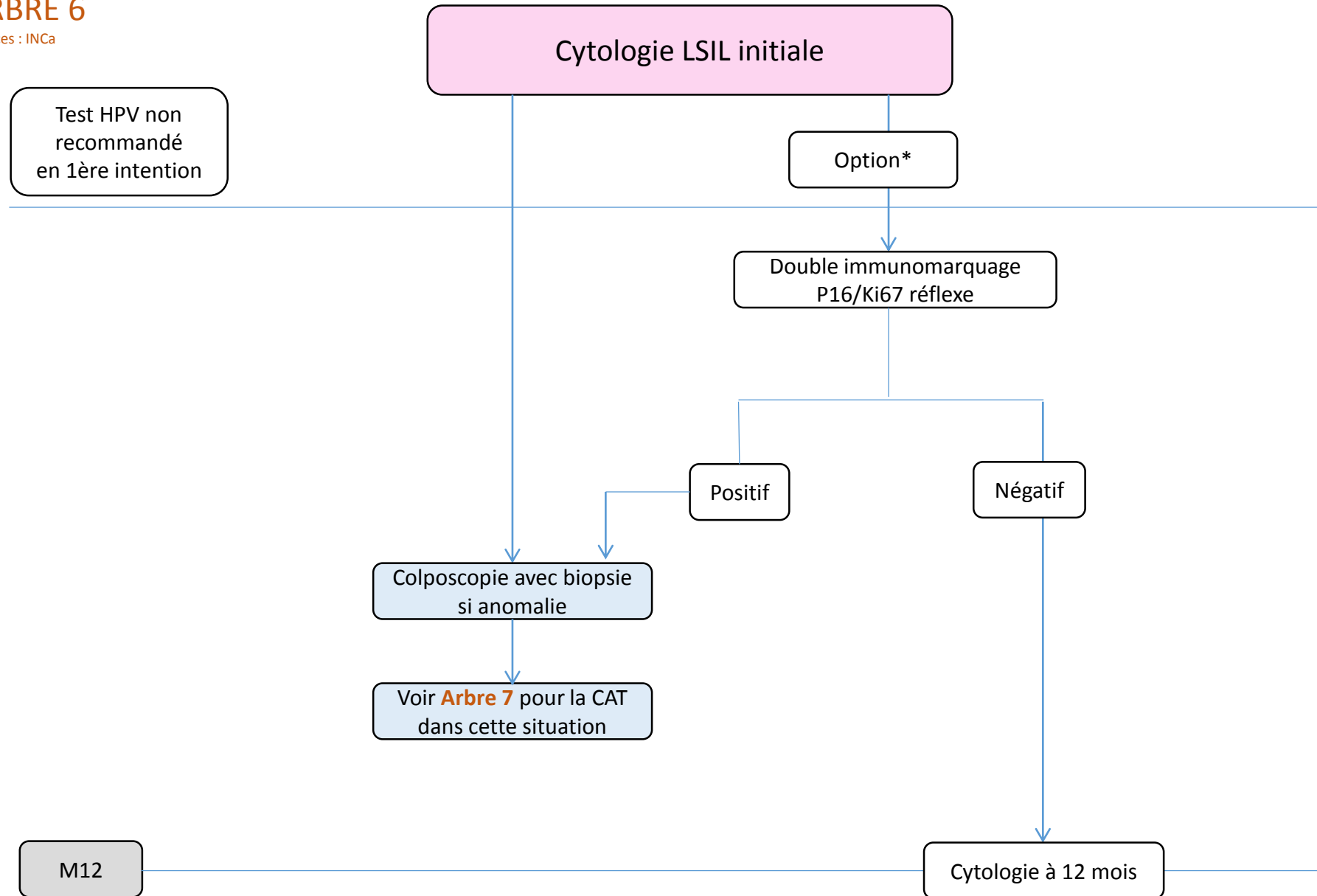
Lésion histo = lésion histologique d'après biopsie

* Il est rappelé qu'en cas de colposcopie satisfaisante (ZT1 ou ZT2) et normale ou non satisfaisante (ZT3), l'exploration du vagin doit être systématiquement réalisée.

** En cas de persistance d'anomalie cytologique et de colposcopie non satisfaisante, la conisation diagnostique peut être proposée.

ARBRE 6

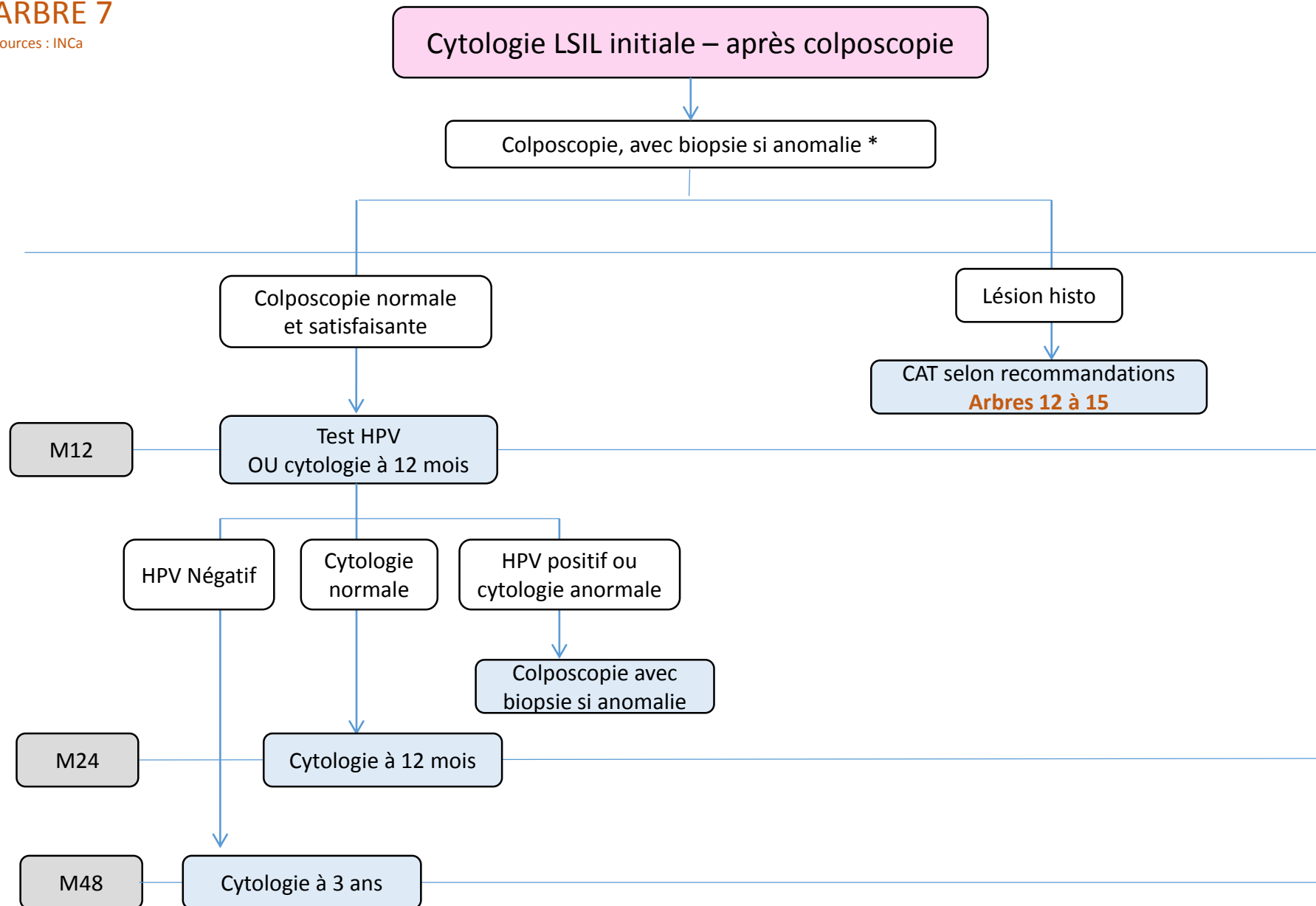
Sources : INCa



* possible uniquement si frottis initial en milieu liquide

ARBRE 7

Sources : INCa

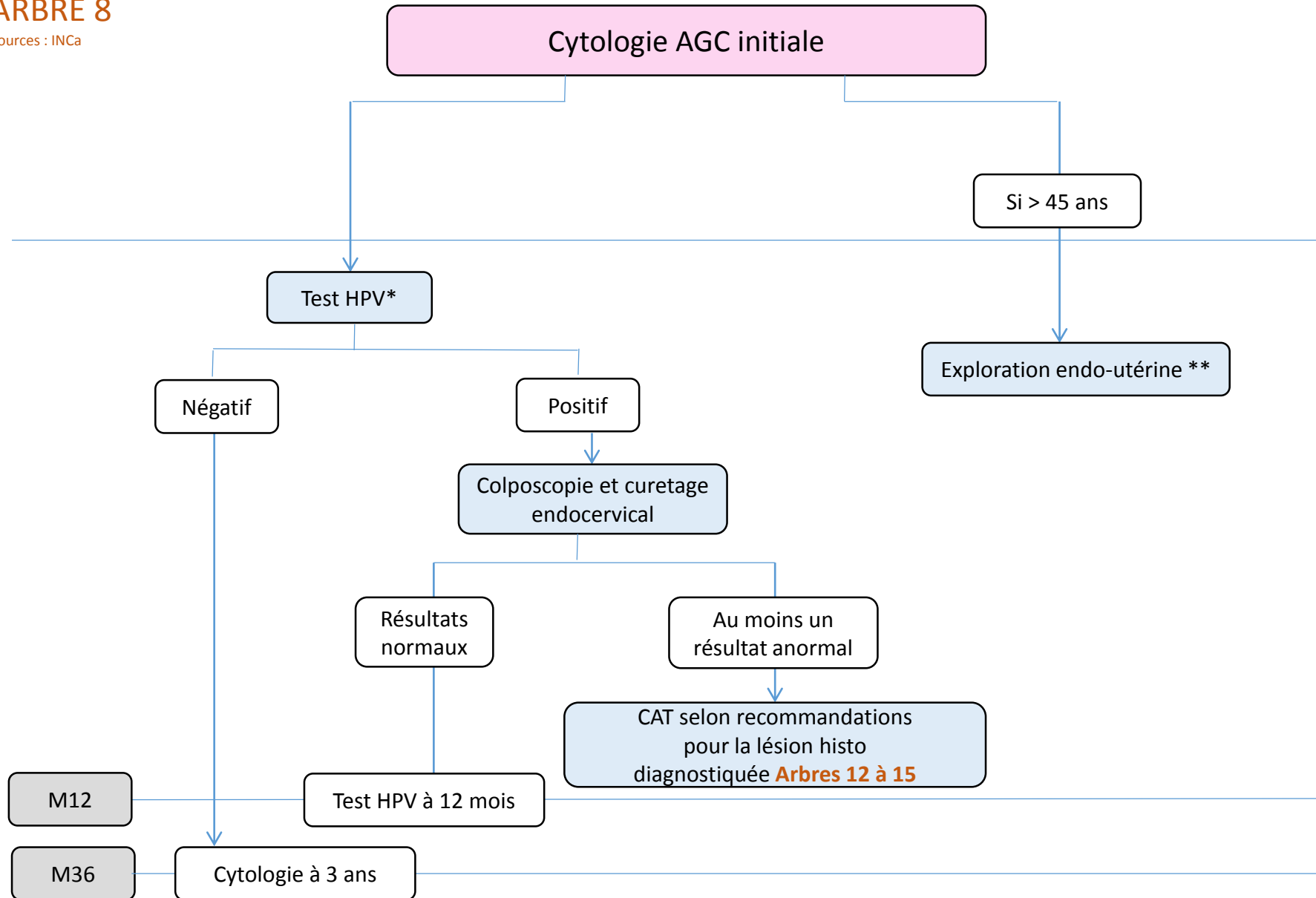


Lésion histo = lésion histologique d'après biopsie

* Si la colposcopie est non satisfaisante (ZT3), un contrôle colposcopique après préparation et/ou un curetage de l'endocol doivent être proposés (en dehors de la grossesse). Une conisation diagnostique de première intention n'est pas recommandée.

ARBRE 8

Sources : INCa



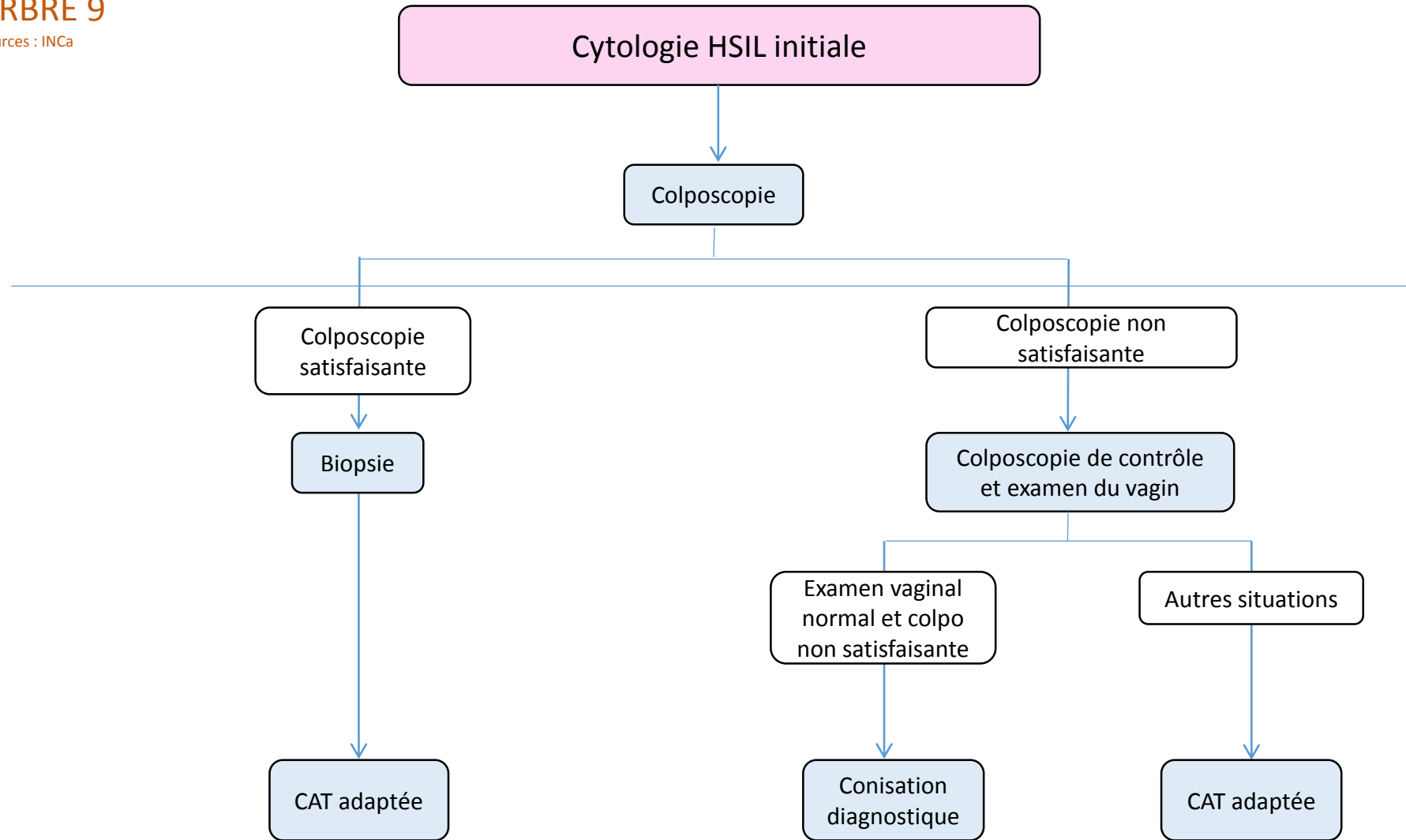
Lésion histo = lésion histologique d'après biopsie

* par test réflexe si frottis initial en milieu liquide, après second prélèvement en milieu dédié si frottis initial sur lame.

** Echographie pelvienne et biopsie endométriale ; à réaliser en plus du test HPV.

ARBRE 9

Sources : INCa

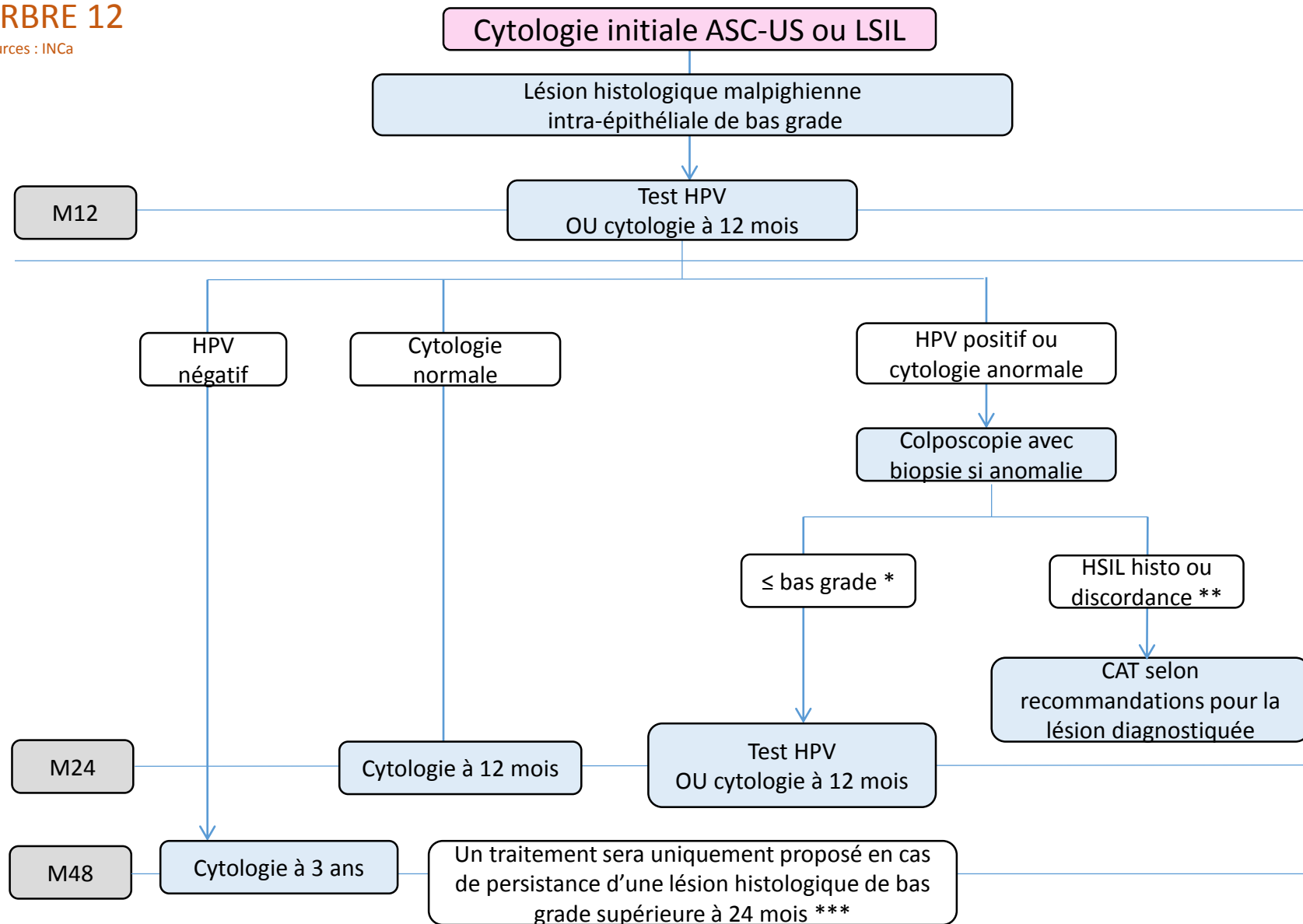


* Il est rappelé qu'en cas de colposcopie satisfaisante (ZT1 ou ZT2) ou non satisfaisante (ZT3), l'exploration du vagin doit être systématique.

Conduite à tenir ultérieure après confirmation histologique d'une lésion sur biopsie....

ARBRE 12

Sources : INCa



HSIL histo = lésion histologique malpighienne intra-épithéliale de haut grade.

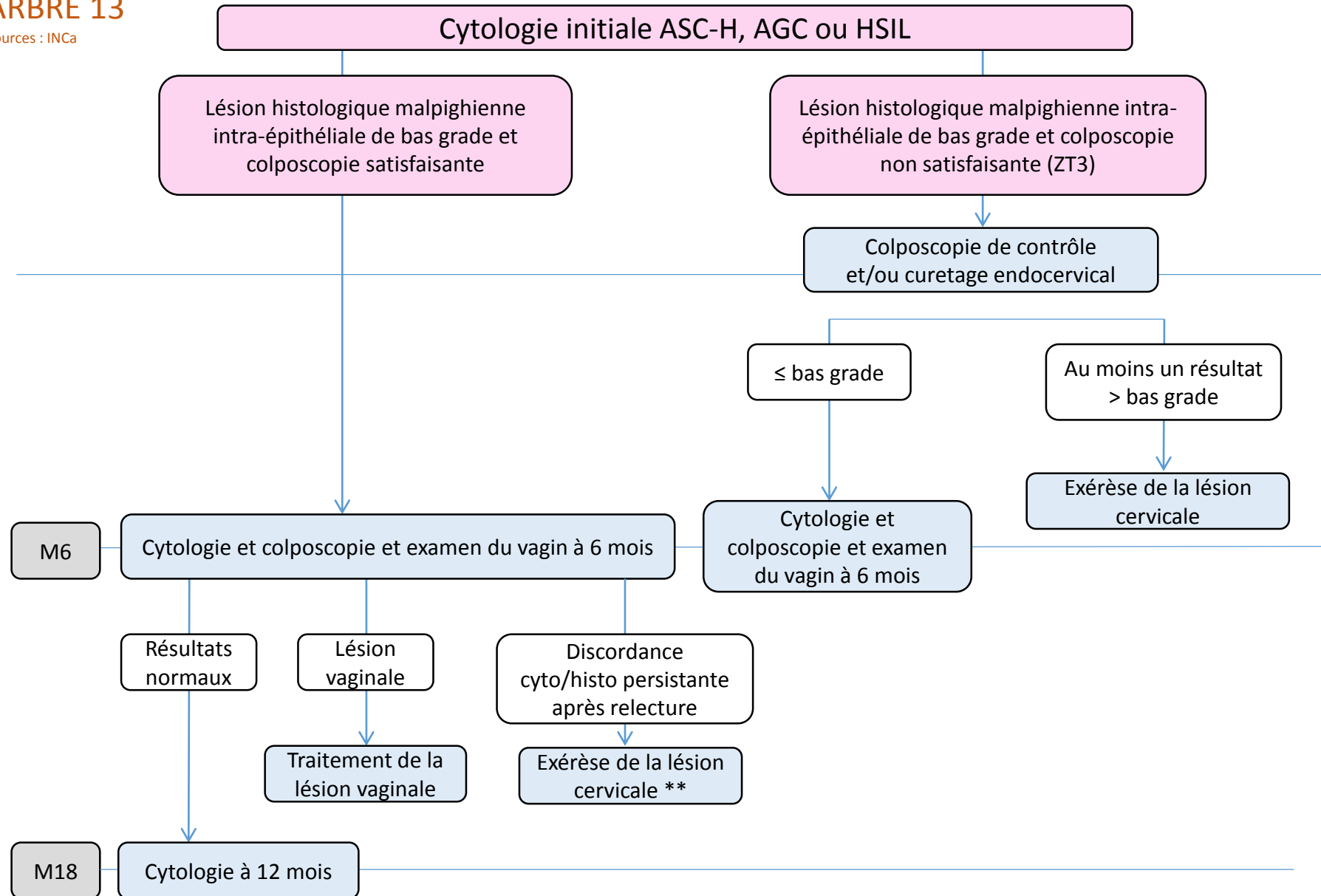
* ≤ bas grade = colposcopie satisfaisante et normale ou lésion histologique malpighienne intra-épithéliale de bas grade.

** Discordance = cytologie de haut grade et biopsie de bas grade.

*** Une méthode de destruction sera proposée de façon préférentielle (en raison de l'absence de conséquences obstétricales significatives). La conisation n'est pas systématique. Il est possible de continuer la surveillance.

ARBRE 13

Sources : INCa

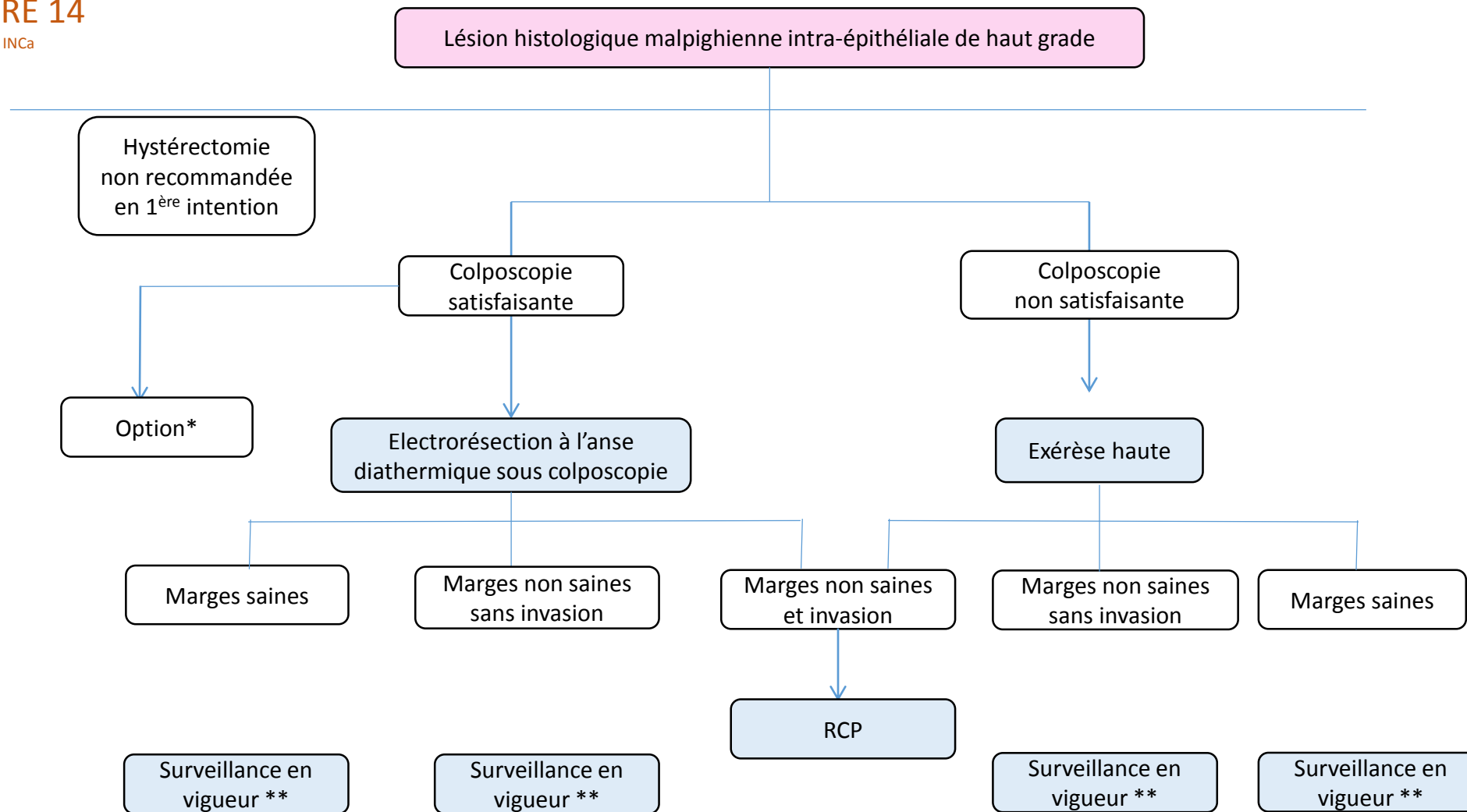


* ≤ bas grade = colposcopie satisfaisante et normale ou lésion histologique malpighienne intra-épithéliale de bas grade.

** Exérèse recommandée par électrorésection à l'anse diathermique sous contrôle colposcopique.

ARBRE 14

Sources : INCa

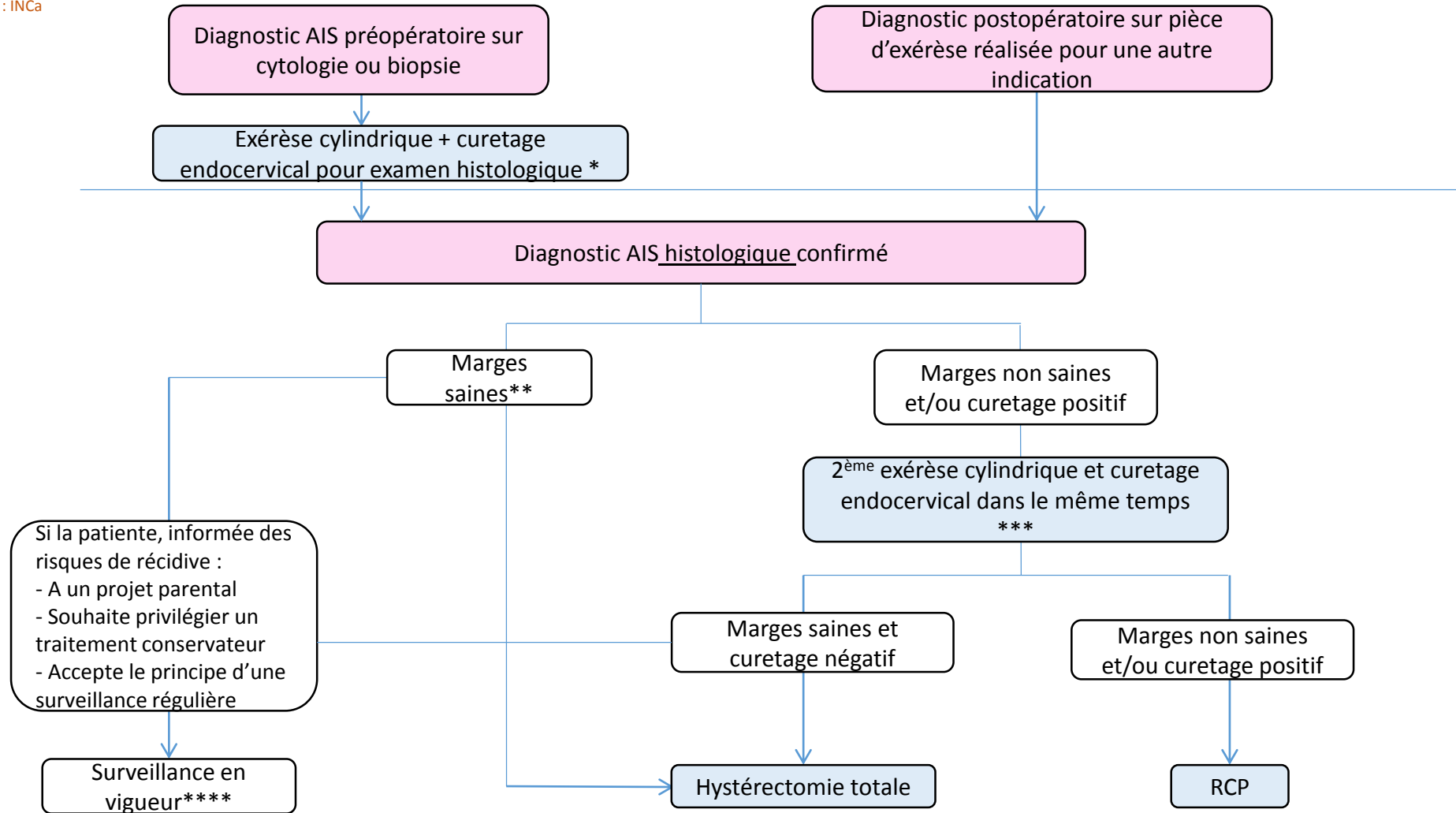


* Option : si la lésion présente un aspect colposcopique sans aucun signe d'invasion, est peu étendue et si la jonction pavimento-cylindrique est vue, une destruction ou une abstention-surveillance peut être proposée chez une patiente âgée de moins de 30 ans, consentante et acceptant le principe d'une surveillance régulière (par cytologie et colposcopie +/- biopsie tous les 6 mois pendant 2 ans maximum)..

** Les modalités de surveillance post-thérapeutique n'ont pas été évaluées dans ce document. Dans l'attente de leur mise à jour, les recommandations en vigueur sont donc celles de l'ANAES de 2002.

ARBRE 15 : Adénocarcinome in situ histologique confirmé

Sources : INCa



* Cylindrectomie par électroréssection à l'anse diathermique ou conisation au bistouri froid. Hystérectomie non recommandée en raison du risque de sous-traitement en cas d'invasion méconnue.

** Marge saine = absence de lésion au contact des berges (latérales, endo et exocervicales). Il n'existe pas de définition précisant la distance minimale de la lésion par rapport aux berges.

*** Afin d'éliminer une éventuelle lésion invasive résiduelle.

**** Les modalités de surveillance post-thérapeutique n'ont pas été évaluées dans ce document. Dans l'attente de leur mise à jour, les recommandations en vigueur sont donc celles de l'ANAES de 2002.

FROTTIS CERVICO-UTERIN ANORMAL ET GROSSESSE

- ASCUS ou LSIL

- >>> Frottis de contrôle 2 à 3 mois après accouchement.

- ASCH/HSIL/AGC

- >>> Colposcopie avec anomalie >>> biopsie avec lésion >>> nouvelle colposcopie à 3 mois

- >>> Colposcopie normale ou ZT3 >>> nouvelle colposcopie à 3 mois

- >>> Prise en charge 2 à 3 mois après l'accouchement (si suspicion de carcinome invasif)

- >>> Prise en charge via les réunions de concertations pluridisciplinaires RCP

TAKE HOME MESSAGE

- Prise en compte de l'âge pour la prise en charge (30 ans)
- Tri des lésions ASCUS par le Test HPV pour les patientes de plus de 30 ans
- Tri des lésions LSIL par la colposcopie ou nouveau test immunohistochimique sur frottis (test CINtec +) pour orientation et optimisation de la prise en charge (nombreux LSIL non évolutives)
- Test HPV indiqué dans les lésions glandulaires.